Ueber die

feinere Histologie der Chondrome.

Inaugural-Dissertation

zur

Erlangung der medicinischen Doctorwürde

vorgelegt der

Hohen medicinischen Facultät

der

Ruprecht-Karls-Universität zu Heidelberg

von

Rudolf Spuler,
approb. Arzt aus Karlsruhe i. B.

Jena.
Verlag von Gustav Fischer.
1902.

Digitized by the Internet Archive
in 2026

https://archive.org/details/IA40153311_0241

Ueber die

feinere Histologie der Chondrome.

Inaugural-Dissertation

zur

Erlangung der medicinischen Doctorwürde

vorgelegt der

Hohen medicinischen Facultät

der

Ruprecht-Karls-Universität zu Heidelberg

von

Rudolf Spuler,
approb. Arzt aus Karlsruhe i. B.

Jena.
Verlag von Gustav Fischer.
1902.

Decan: Prof. KRAEPELIN.

Referent: Geheimerath J. ARNOLD.

Schon seit langer Zeit ist man bemüht gewesen, die Structur des hyalinen Knorpels festzustellen, wobei namentlich die Frage nach der Structur und Herkunft der Grundsubstanz bis in die letzten Jahre unentschieden blieb.

Gegenwärtig sind die Ansichten über den feineren Bau und die Histogenese des Bindegewebes zu einem gewissen Abschluss gelangt, dabei ist die Entstehung der Fibrillen der Grundsubstanz aus dem Protoplasma der Zellen endgiltig festgestellt[1][2]) worden, und damit sind die älteren Anschauungen über den selbständigen Zerfall der Grundsubstanz in Fibrillen auf Fälle beschränkt, in denen eine durch das Zellprotoplasma gebildete Substanzmenge erst nachträglich, wohl unter Einfluss mechanischer Momente, fibrilläre Structur annimmt.

Ueber die Structuren in der Grundsubstanz des Knorpels wurden im Lauf der Jahre viele Angaben gemacht. Es waren Fibrillen in der Grundsubstanz angenommen worden; man hatte Protoplasmafortsätze der Zellen beobachtet; es wurden Kanäle beschrieben, welche als Saftkanäle gedeutet wurden; während andrerseits behauptet wurde, dass in diesen die Protoplasmaausläufer lägen.

Wir brauchen hier nicht weiter auf die Geschichte dieser Fragen einzugehen. Eine ausführliche Darstellung der Entwicklung der Ansichten

---

[1]) W. Flemming, Zur Entwicklungsgeschichte der Bindegewebsfibrillen, Festschrift für R. Virchow 1. Abth. 1891.

[2]) A. Spuler, Beiträge zur Histologie und Histogenese der Binde- und Stützsubstanz, Hab.-Schrift, Erlangen 1896.

bis zum Jahre 1890 findet man in den Arbeiten von O. VAN DER STRICHT[1] über den Bau des hyalinen Knorpels.

Dieser selbst kommt im Verlauf seiner Studien zu der Ansicht, dass an jedem hyalinen Knorpel eine in einer bestimmten Richtung verlaufende fibrilläre Structur nachgewiesen werden könne. Daneben konnte er an manchen Knorpeln Fibrillen beobachten, welche von Kapsel zu Kapsel ziehen. Für beide Arten von Fibrillen giebt VAN DER STRICHT an, dass sie ohne jeden Zusammenhang wären mit den noch nebenher zu beobachtenden Protoplasmafortsätzen der Knorpelzellen, die in einzelnen Fällen, namentlich bei jugendlichem Knorpel, sich finden und in besonderen Kanälen liegen. Der Autor nimmt also keinerlei Zusammenhang der Knorpelzellen mit der Grundsubstanz im ausgebildeten Knorpel an und lässt auch die Ernährung nur durch Diffusion in der Intercellularsubstanz vor sich gehen.

Durch die Untersuchungen von A. SPULER[2]), HANSEN[3]) und SCHAFFER[4]) wurde dargelegt, dass auch beim Knorpel die Fibrillen und die Kittsubstanz der Grundsubstanzen ein Produkt der Knorpelzellen sind, wie das für das Bindegewebe zuvor nachgewiesen wurde (l. c.). Die Grundsubstanz ist auch nach ihrer Bildung wenigstens zeitweise als im physiologischen Zusammenhang mit den Zellen stehend zu betrachten.

Dass die Knorpelzellen Ernährungs- und Stoffwechselcentren für die Grundsubstanz sind, und dass in der Knorpelgrundsubstanz Ernährungswege bestehen, wurde durch die Infusionsversuche von ARNOLD[5]), GERLACH[6]) u. A. nahe gelegt. Das Verhältniss derselben zu den Structurbestandtheilen des Knorpels musste unentschieden bleiben, solange nicht der feinere Bau des Knorpels aufgedeckt war.

Eigenartig ist das Verhalten der Knorpelzellen bei Bildung dieser Gewebsart. Während beim Bindegewebe ein Zusammenhang der Fibrillen mit den Zellen durch feine Protoplasmabrücken besteht, der schliesslich verloren gehen kann, findet sich hier, dass sich die Zellen von einer äusseren Zone so abgrenzen, dass nur noch der äussere Theil in Zusammenhang steht mit den neugebildeten Fibrillen. Die Zelle bleibt

---

[1]) O. VAN DER STRICHT, Archives de Biologie Tome VIII 1887, Tome IX 1889, Tome X 1890.

[2]) A. SPULER, Ueber Bau und Entstehung des elastischen Knorpels, Sitzungsber. d. phys. med. Societät 27. Heft, Erlangen 1895. Beitrag zur Histogenese des Mesenchyms, Verhandl. der anatom. Gesellschaft, Tübingen 1899.

[3]) HANSEN, Ueber die Genese einiger Bindegewebssubstanzen, Anatom. Anzeiger Bd. 16.

[4]) SCHAFFER, Ueber die Entstehung und den feinem Bau des Knorpels bei Petromyzon, Zeitschrift für wissenschaftl. Zoologie Bd. LXX I.

[5]) J. ARNOLD, Virchow's Archiv Bd. LXXIII 1878.

[6]) L. GERLACH, Morpholog. Jahrb. Bd. 4 1878 Suppl.

öfters mit der abgeschiedenen Zone durch Protoplasmafortsätze verbunden, kann sich aber auch ganz von denselben trennen.

Zwischen die Fibrillen des von HANSEN sogenannten „Ektoplasmas“ scheidet sich nachträglich die chondromukoide Kittsubstanz ab, welche durch „Maskirung“ der Fibrillen die Grundsubstanz hyalin erscheinen lässt.

Die „Kapsel“ der Zellen wird theils durch das Ektoplasma gebildet, theils entsteht dieses Bild durch Anhäufung des Chondromukoids um die Zellen, seinen Bildungsherd.

Eine weitere Complication erfährt die Entstehung des Knorpels bei der Bildung des elastischen Knorpels, worüber eine Reihe von Arbeiten von O. HERTWIG[1]), DEUTSCHMANN[2]), L. GERLACH (l. c.), A. SPULER (l. c.) u. A. veröffentlicht wurden. A. SPULER beschreibt die Entstehung dieses Gewebes auf folgende Weise:

„Die Zellen zeigen, schon bevor die Bildung von Fasern begonnen hat, Veränderungen. Wir sehen nämlich zunächst in denselben neben dem Kern ein Organ heranwachsen, das durch Osmium, ähnlich den elastischen Fasern, gebräunt wird. Es wird grösser wie der Kern, und dann zeigen sich in den Protoplasmafäden zur „Kapsel“ die ersten Körner. Jetzt sieht man es aus Fäden, die oft parallel liegen, zusammengesetzt, es dehnt sich mehr oder weniger um den Kern, der noch von einem Hof stark granulirten Protoplasmas umgeben ist. Das Fadenwerk lockert sich dann auf zu einem feinen Netzwerk, das den ganzen Zellleib durchzieht. In diesem Gerüst sind, namentlich an den Knotenpunkten, zahlreich kleinere und vereinzelt grössere Körner, die sich wie elastische Substanz tingiren, suspendirt.

Nun beginnen sich in den zur Kapsel führenden Protoplasmafäden zahlreiche Körner zu zeigen, und auch in dem dichten Netzwerk unmittelbar um die Zelle treten entsprechend der oben beschriebenen Vertheilung der Zellfortsätze zumeist an einem, seltener an zwei Polen der Zellen zahlreiche Körner auf, um sich dann über grössere Bezirke, event. um die ganze Zelle auszubreiten.“

„Zu dieser Zeit finden sich nun aber schon bis in grosser Entfernung von den Zellen, von diesen ausgehend, Theile des Netzwerkes, welche sich stärker mit Orcein tingirt haben — also offenbar in Umwandlung in elastische Fasern begriffen sind; derartiges habe ich in den Arbeiten der früheren Autoren nicht angegeben gefunden. Nicht selten sieht man diese Fasern zu mehreren parallel liegen, von Zeit zu Zeit durch Queranastomosen verbunden.“

Dieser Ueberblick über die neuesten Arbeiten zeigt, wie sehr die

---

[1]) O. HERTWIG, M. Schulze's Archiv Bd. 9.
[2]) DEUTSCHMANN, Reichert's und du Bois-Reymond's Archiv 1873.

principiellen Punkte bei der Histogenese der verschiedenen Mesenchymsubstanzen übereinstimmen, und wie dadurch die Lehre von der Metaplasie der Stützsubstanzen in die rechte Beleuchtung kommt.

In dieser Arbeit stellte ich mir die Aufgabe, den feineren Bau des Chondroms in Rücksicht auf die hier kurz zusammengefaßten Ergebnisse zu untersuchen, um festzustellen, ob die Vorkommnisse in pathologischen Fällen den normalen Verhältnissen analog sind.

Bekanntlich [1]) wurden fibrilläre Structuren von pathologischer Seite schon gefunden, bevor man dieselben an normalem Gewebe feststellen konnte.

Die Untersuchungen erstreckten sich auf hyaline und elastische Chondrome. Das für die Frage interessanteste erhielt ich von meinem Bruder A. Spuler. Der Tumor sass am linken Hauptbronchus; die Gestalt war sphärisch mit einem Durchmesser von ca. 4 cm. Die Oberfläche war höckerig; auf dem Durchschnitt zeigte es einen lappenförmigen Bau, infolge von erweiterten Gefässstreifen; einzelne kugelige Partieen sind getrennt in Bindegewebe eingelagert. In den bindegewebigen Theilen sieht man erweiterte Gefässe, ohne dass man jedoch von einem Angiom sprechen könnte, wie das häufig im Zusammenhang mit Chondromen beobachtet wurde.[2])

Der Tumor entstammt einer carbolisirten Leiche, weshalb leider dieses seltene Objekt vielfach eine starke Alteration der Zellen zeigt; es wurde in Alkohol conservirt und in Paraffin eingebettet. Als Schnittdicke nahm ich 4—10 μ. Neben Untersuchung des ungefärbten Gewebes kamen folgende Methoden zur Anwendung. Hämalaun mit Eosin, Rubin S, Pikrinsäurefuchsin und Mucikarmin, Eisenalaunhaematoxylin mit Rubin S, Orcein und Weigert's Elastinfärbung.

Für die Uebersichtsbilder erwiesen sich besonders die beiden letzten Methoden geeignet, für die feineren Untersuchungen zeigten sich auch die anderen Methoden sehr angebracht.

Der Knorpel zeigt schon bei Betrachtung mit schwacher Vergrösserung die Structur eines Netzknorpels, wie dies bereits Virchow[3]) als Befund bei Chondromen der Luftwege angiebt, und wie Recklinghausen [4]) in einer neueren Mittheilung wieder hervorhebt.

Das Bindegewebe hat einen mehr lockeren, zellreichen Typus, an manchen Stellen ist es auch in Fettgewebe umgewandelt.

---

[1]) Tilmann's Centralblatt für Chirurgie Nr. 11 1877. Archiv f. Anat. u. Physiolog., Anat. Abth., 1877. E. Fichte, Ueber das Enchondrom, I.-D., Tübingen 1850.

[2]) Sieger, Chondroangiom eines Bronchus, Virch. Arch. Bd. 129 p. 413 (dort Literatur).

[3]) Virchow, Die krankhaften Geschwülste Bd. I 1860.

[4]) v. Recklinghausen, Verhandlng. der patholog. Gesellschaft Bd. I p. 109.

In den knorpeligen Theilen sieht man ein dichtes Fasernetz, was besonders bei den Orceïn-, WEIGERT's Elastinfarbe- und Eisenalaun-hämatoxylin-Präparaten deutlich hervortritt. Es fallen dunklere und hellere Bezirke auf, was auf einer mehr oder weniger intensiven Färbung der Fibrillen, neben verschiedener Dichte der Netze beruht.

Untersucht man mit stärkeren Vergrösserungen, so sieht man, dass viele Kerne nicht mehr das normale Bild zeigen: es finden sich Vacuolenbildung, Zusammenklumpungen des Chromatins, die wohl als postmortale Veränderungen aufzufassen sind. An anderen Stellen hingegen sind die Kerne noch ziemlich gut erhalten, auch das Protoplasma zeigt sich dann weniger geschrumpft. Da indess die Befunde in der wohlerhaltenen Grundsubstanz principiell ganz mit dem am normalen Gewebe gefundenen übereinstimmen, so ist trotz dieser mangelhaften Erhaltung der Zellen eine Deutung der Bilder immer noch mit Sicherheit möglich.

Das Protoplasma der Knorpelzellen liegt der Kapsel an manchen Stellen noch an oder ist mit einem wie gezähnt erscheinenden Rand an diese angeheftet. An anderen Zellen hat sich das Protoplasma zurückgezogen und ist dann als sternförmige Zelle an die Kapsel mit feinem Protoplasmaausläufer angeheftet.

Die „Kapsel", welche ja nach den neueren Ergebnissen als die Stelle aufzufassen ist, wo der abgeschnürte Theil des Zellleibes lag, zeigt zumeist eine noch gut zu erkennende faserige Structur; die Fasern sind oft concentrisch angeordnet, oft bilden sie Netze neben Durchflechtungen. Die Fasern sind zumeist in Zügen angeordnet (Fig. 1).

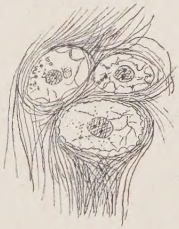

Fig. 1.

Diese Fasern, die sich mit Orcein, WEIGERT's Elastinfarbe und Eosin färben, lassen sich oft auf grössere Strecken verfolgen, ziehen über eine Anzahl Zellen hinweg, gehen aber auch nur bis zur nächsten Kapsel, um mit den Fibrillen derselben zu anastomosiren. Oft finden sich auch Queranastomosen ausgebildet. An einigen Stellen ist das Netz der Fasern engmaschiger als an anderen. Besonders schön lassen sich die Fibrillen an einer Erweichungsstelle des Tumors sehen. Nach aussen sieht man keine deutliche Grenze der Kapselbildung. Es gehen zahlreiche feine Fibrillen nach allen Richtungen, oft anastomosiren die Fibrillen und bilden Netze, diese Fasern (Fig. 2 f) färben sich dann auch mit Orcein, WEIGERT's Elastinfarbe und Eisenalaun intensiv, erscheinen auch dicker

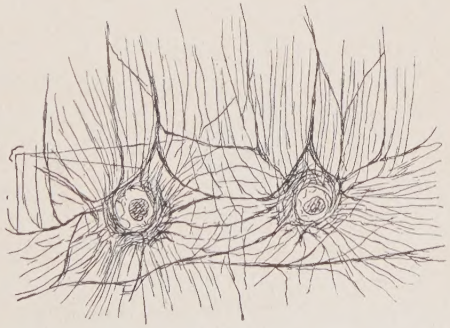

Fig. 2.

als die anderen Fibrillen, welche sich mit Eosin und Pikrinsäurefuchsin gut tingiren.

An vielen Stellen durchdringen die Fasern das Kapselgeflecht (Fig. 1) und sind bis an das Protoplasma der Zellen zu verfolgen; eine Fortsetzung in die Zelle hinein konnte ich bei meinen Präparaten nicht nachweisen.

Manchmal sieht man deutlich zwei verschiedene Fasersysteme, die sich kreuzen (Fig. 3). Die einen Fibrillen, die sich nur auf kürzere Entfernung verfolgen lassen, sind dicker und verlaufen mehr gewunden, wogegen die sie kreuzenden dünner sind, einen gestreckteren Verlauf nehmen und ein etwas anderes tinctorielles Verhalten zeigen. Da sich jedoch an manchen Stellen Anastomosen der beiden Fasersysteme finden, erscheint es nicht zulässig, die beiden Systeme als vollständig verschiedene Gebilde aufzufassen. Bei den neueren Autoren konnte ich auch nirgends eine derartige Unterscheidung angegeben finden. Es scheint mir daher, dass es sich um verschiedene Modificationen oder Entwicklungsstadien handelt. Es ist ja auch bekannt, dass sich einzelne elastische Fasern resistenter verhalten gegen Alkalien wie andere, woraus wir für hier vielleicht schliessen dürfen, dass an morphologisch angelegten Fasern noch eine chemische Veränderung statt haben kann.

Fig. 3.

Schon lange bekannt sind den Zellen anliegende halbmondförmige Gebilde. Hansen (l. c.) nimmt an, dass es sich hierbei um Ausscheidungen von Albumoidsubstanz oder um Zellen handelt, welche sich in solche umwandeln. In unserem Fall (Fig. 4, 5) sieht man derartige

Fig. 4.

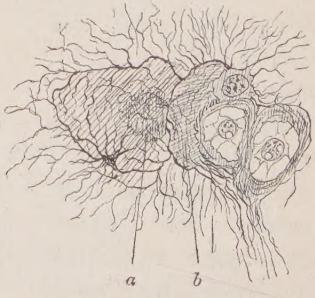

Fig. 5.

Gebilde häufig; sie liegen den Zellen kappenförmig an, man findet aber auch auf die Färbung ähnlich reagirende Gebilde zwischen zwei Zellen „gepresst".

Die Gebilde zeigen oft in ihrem Innern noch eine sich deutlich ab-

hebende sphärische Masse (Fig. 4, 5). Es sind dies wohl Zellen, welche in Grundsubstanz umgewandelt werden; die runde Masse im Innern wäre dann als Kernrest zu deuten. Der zwischen zwei anderen Zellen „gepressten“ Gebilde erwähnt besonders Schaffer (l. c.) beim Knorpel von Petromyzonten, und er hat ihr Schicksal recht genau verfolgen können. Er fand, dass die Zellen anderen gegenüber in der Entwicklung zurückbleiben, der Kern sich deformirt, um schliesslich ganz zu verschwinden. Nach seiner Annahme wird die ganze Zelle in toto in Grundsubstanz umgewandelt.

Bei dem in Fig. 5 wiedergegebenen Bild können wir die verschiedenen Stadien einer derartigen Umwandlung verfolgen. Es ist aus zwei aufeinander folgenden Schnitten combinirt, wodurch sich durch Tangentialschnitte erhaltene Bilder ausschliessen lassen. Bei a sieht man den Rest einer Zelle mit noch eben unterscheidbarem Kern (dieser nur in dem einen Schnitt zu sehen). In dieser umgewandelten Protoplasmamasse finden sich zahlreiche feine Fibrillen, welche nach aussen zu mit dickeren (elastischen) Fasern in Zusammenhang stehen. Bei b (Fig. 5) ist eine mehr halbmondförmige Bildung dieser Art; ein Theil derselben ist in feine Fibrillen aufgelöst, welche mit den gröberen anastomosiren; in der einen Ecke findet sich der noch gut erhaltene Kern in einer kleinen Protoplasmamasse, die nach verschiedenen Richtungen Fibrillen entsendet (Fig. 5). Die Kapseln der beiden, das gewöhnliche Aussehen zeigenden Knorpelzellen lassen eine fibrilläre Structur erkennen, deren Zusammenhang mit den grösseren Fasern festgestellt werden kann. Auch sonst sieht man oft an „Halbmonden“, die Faserbildungen erkennen lassen, einen Uebergang dieser in die Fibrillen der Grundsubstanz. Bei granulirten Gebilden dieser Art lassen sich die Fibrillen der Grundsubstanz bis in die granulirte Masse verfolgen.

An der in Fig. 3 wiedergegebenen Stelle sieht man von einer das normale Verhalten zeigenden Kapsel Fasern zu den Ausläufern einer granulirten Masse gehen. In derselben finden sich Vacuolen und in der Mitte ein kernartiges Gebilde. Für die Annahme, dass es sich auch hier um eine in Umwandlung zu Grundsubstanz begriffene Zelle handelt, spricht das färberische Verhalten, welches dem der granulirten Halbmonde entspricht. Aehnlich reagiren auch vielfach verdickte Kapselstellen.

Wir kämen nun zur Frage nach der Umwandlung von hyalinem Knorpel in elastischen. In den oben erwähnten dunkleren Partieen sieht man um die Zellen zahlreiche Körner gelagert, die sich auch nach längerer Behandlung der Schnitte mit Salzsäure, mit Orceïn, Weigert's Elastinfarbe und Eisenalaun-Hämatoxylin intensiv färben. Oft sind die Körner so dicht gelagert, dass sie alles andere verdecken. Auch im Protoplasma der Zellen finden sich viele Körner, welche theils regellos

vertheilt sind, theils eine radiäre Anordnung erkennen lassen (Fig. 6). Das Protoplasma vieler Zellen zeigt eine concentrische Schichtung wie beim normalen Knorpel, die Körner liegen dann in entsprechenden Zonen (Fig. 7). Die Körner werden nach aussen zu grösser, liegen in zur Kapsel

Fig. 6.

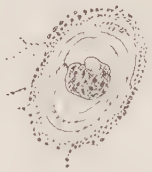

Fig. 7.

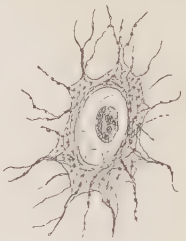

Fig. 8.

gehenden Protoplasmafortsätzen. Die Kapsel erscheint dann wie aus Körnermassen gebildet, die perlschnurartige Ausläufer entsenden. Man kann auch neben den Körnern eine fibrilläre Structur der Kapsel wahrnehmen, dann liegen die Körner auf den Fibrillen aufgereiht (Fig. 8). Die Fasern der weiteren Umgebung zeigen zahlreiche Körner aufliegend, welche sich hauptsächlich an den Theilungsstellen befinden.

An Stellen der Grundsubstanz, die von den Zellen entfernter sind, tritt auch eine Körnerbildung in den Fasern auf. Eine continuirliche Umwandlung der Fibrillen in elastische Fasern konnte ich an meinen Präparaten auch beobachten, so zeigt uns die Abbildung Fig. 2 den Fall, dass ein Theil der Fibrillen die Reaction der elastischen Fasern giebt.

An manchen Zellen kann man die Fibrillen mit den eingelagerten Körnern in das Protoplasma bis zum Kern verfolgen (Fig. 9). Um die Zelle finden wir hier ausserdem noch eine concentrische Ablagerung von Körnern. Wir hätten hier also eine Abscheidung von Elastin, oder einer Vorstufe desselben, auf den Fibrillen und daneben noch direct aus dem Protoplasma als Körnerhülle. Eine derartige concentrische Ablagerung giebt ja auch Hansen als Bildungsweise seiner Albumoidkörner an.

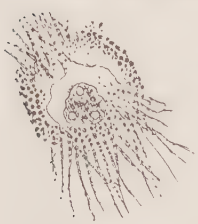

Fig. 9.

Die Umwandlung von Bindegewebe in Knorpel wurde schon vielfach beobachtet. Bei Chondromen wurde dieser Vorgang von Wartmann [1]) genauer verfolgt; er schreibt darüber: „L'enchondrome peut prendre naissance aux dépens du tissu conjonctif. Une partie des fibres conjonctives se soudent entre elles; la striation interfibrillaire disparait. En même temps, d'opaques qu'elles étaient, ces fibres deviennent insen-

[1]) Wartmann, Recherches sur l'enchondrome, Genève Bull. 1880, Strassburger Diss. inaug.

siblement hyalines. Les réactifes ne les colorent plus que faiblement et d'une manière uniforme. Souvent une partie du tissu conjonctif voisin subit à ce temps une dégénérescence granuleuse.

Les cellules du tissu conjonctif prolifèrent fortement et donnent naissance à des groupes de jeunes cellules, qui tantôt s'entourent d'une capsule et deviennent cartilagineuses, tantôt peuvent s'anastomoser par leur prolongements."

Auch eine derartige Entstehung des elastischen Knorpels lässt sich an den Randpartieen des Tumors verfolgen. Das Bindegewebe zeigt neben Fettzellen ein feines Fibrillennetz und Flechtwerk; wir können die Fibrillen bis zu den zahlreichen Zellen verfolgen, über die feinere Structur des Protoplasmas derselben lässt sich nichts angeben. Unter den Zellen finden sich auch zahlreiche „Elastoblasten" mit den von ihnen gebildeten elastischen Fasern theilweise noch in Zusammenhang stehend. Der Rand des Knorpels weist einen gezähnten Contur auf. Die Fibrillen des Gewebes dringen in die Grundsubstanz ein und sind deutlich bis zu dem Kapselgeflecht der Knorpelzellen zu verfolgen (Fig. 10).

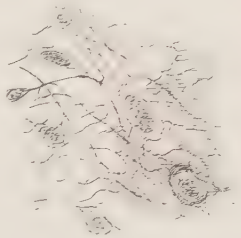

Fig. 10.

Am Rande sehen wir vielfach Zellen, welche mit ihrem Fibrillengeflecht halb in der Grundsubstanz eingebettet liegen, andrerseits noch mit den Fibrillen der Bindegewebszellen anastomosiren. Längs den grossen Fasern, besonders den elastischen, ist die Grundsubstanz wie in Zipfel ausgezogen.

Nach diesen Befunden dürfte es sich hier wohl um Umwandlung von Bindegewebe in Knorpel handeln, wie es Wartmann angegeben, nur können wir mit den neueren Methoden die Vorgänge genauer verfolgen. Da ein Theil der Fasern schon elastisch angelegt ist, muss man auch die directe Entstehung elastischen Knorpels aus elastischem Gewebe durch Einlagerung von chondromucoider Grundsubstanz annehmen.

An diesem Tumor wurde der elastische Knorpel also sowohl durch Umbildung aus hyalinem Knorpel als auch direct aus elastischem Gewebe gebildet.

Er zeigt, wie wir aus den Befunden sehen, ganz die Verhältnisse, wie sie nach den neueren Untersuchungen für den elastischen Knorpel angegeben wurden. Er stellt mithin eine weitere Differenzirung des Gewebes dar, von dem oder von dessen Perichondrium er ausgegangen ist.

In der Literatur konnte ich nur eine Angabe[1] über ein Chondrom des Bronchus in dieser Grösse finden, der Bau des Tumors scheint ähn-

[1]) Sieger, Virch. Arch. Bd. 129.

lich dem hier beschriebenen gewesen zu sein. Virchow[1]) giebt an, dass es sich meistens um kleine, mehr flächenartig angeordnete Knötchen handelt; v. Recklinghausen bestätigt dies in seiner Mittheilung.[2])

Durch ihren Bau steht diese Geschwulst im Gegensatz zu dem gewöhnlichen Chondrom, worüber J. Müller[3]) schon angiebt: „In den meisten Fällen bleibt das Enchondrom auf der embryonischen Bildung des Knorpels stehen, und es ist fast durch und durch zellig. Eine sehr feste und harte knorpelige Geschwulst des Hodens, welche ich untersuchte, zeigte aber die intermediären Knorpelnester zwischen den Zellen schon sehr ausgebildet, wie es am gesunden, nicht zellig bleibenden Knorpel zu sein pflegt.“ In diesem Falle handelte es sich wohl um ein Teratom, wo die histogenetischen Verhältnisse ganz anders liegen.

Alle anderen von mir zum Vergleich herangezogenen Chondrome, welche mir Herr Geh.-Rath J. Arnold in liebenswürdigster Weise zur Untersuchung überliess, zeigen mehr diesen gewöhnlich vorkommenden embryonalen Bau. Einer der Tumoren war in Müller'scher Flüssigkeit conservirt, die anderen alle in Alkohol. Die angewandten Untersuchungsmethoden waren dieselben wie beim elastischen Chondrom.

Das erste Stück stammt von einem vom Femur ausgehenden Chondrom und war als hyalin bezeichnet worden (Müller'sche Flüssigkeit). Schon mit schwacher Vergrösserung bemerkt man den zellreichen embryonalen Knorpelbau; an einer Stelle zeigen sich Degenerationserscheinungen mit Auffaserung in grobe Fibrillen. An dieser Stelle finden sich auch erweiterte Gefässe und Blutungen. Im Allgemeinen findet man die Zellen in Gruppen beisammen liegen. Die Grundsubstanz zeigt einen fibrillären Bau, der auch zwischen den einzelnen Zellen wahrzunehmen ist. Das Protoplasma ist meistens sternförmig ausgezogen. Man sieht in demselben an manchen Zellen feine Fibrillen (Fig. 11). Mit Bestimmtheit konnte ich die Fibrillen nicht ausserhalb der Zellen verfolgen, da das Präparat nicht so gut erhalten war; jedoch sprechen viele Bilder für einen Zusammenhang. Die Entwicklung der Fibrillen vom Protoplasma aus und die Art der Kapselbildung erscheinen mehr der Bindegewebsentwicklung entsprechend, während die concentrische Schichtung um die Zellen und auch eine dort stattfindende Kapselbildung dem Typus der Knorpelbildung im normalen Gewebe entspricht (Fig. 12). Um die einzelnen Zellgruppen bildet das Gewebe grössere Balken, welche auch einen fibrillären Bau zeigen. Die diese bildenden Fasern hängen

Fig. 11.

[1]) Virchow, Die krankhaften Geschwülste Bd. I.
[2]) v. Recklinghausen, l. c.
[3]) J. Müller, Ueber den feineren Bau der Geschwülste Bd. 1838.

aber immer mit den feinen zusammen, welche sich bis an die Zellen verfolgen lassen. Elastische Fasern konnte ich nirgends finden, die Körner, welche sich an den Kreuzungsstellen von Fasern meistens finden, färben sich auch nicht mit Orcein und Weigert's Elastinfarbe. Gut dargestellt werden sie nur mit Eisenalaun-Hämatoxylin. Die Reaction auf Glykogen ergab kein positives Resultat, und auch nach 30 Stunden langem Verbleib der Schnitte in 4 %iger Salzsäure trat die Färbung noch ein. Vielleicht sind es organische Reste von Verkalkungen. Etwas Betimmtes konnte ich nicht nachweisen. Ebenso ergab eine Schleimfärbung mit Mucikarmin ein negatives Resultat. Vielleicht ist noch kein richtiges Schleimgewebe an der Erweichungsstelle gebildet, vielleicht das Material zu alt. Um die Befunde zusammenzufassen; es handelt sich hier um ein Chondrom einer Histogenese, die von dem normalen Gewebe abweicht und der Bindegewebsentwicklung theilweise ähnlich ist.

Fig. 12.

Ein anderes Bild zeigt uns das Chondrom II, welches ebenfalls als hyalines Chondrom bezeichnet war. Makroskopisch konnten seiner Zeit nirgends Degenerationsstellen nachgewiesen werden. Die Zellen liegen viele zusammen als Nester in der Grundsubstanz eingebettet. Diese Nester sind wohl durch nachträgliche Resorption der Grundsubstanz entstanden. Vielleicht muss man auch an eine lebhafte Proliferation der einzelnen Zellen denken. Um die verschiedenen Zellgruppen sind oft mehrfache Kapselbildungen, durch Abscheidung von Grundsubstanz gebildet, zu beobachten. In der Grundsubstanz finden sich Fibrillen, welche theilweise mit der Kapsel in Zusammenhang stehen. An manchen Stellen liegen weniger Zellen in Gruppen zusammen; es finden sich auch einzelne Zellen, es lässt sich hier an den Kapseln eine fibrilläre Structur nachweisen. In einem Degenerationsherd sind die feinen Fibrillen, in Bündel zusammengelagert, in der erweichten Grundsubstanz zu sehen. Es sind dies wahrscheinlich Stellen, wo bereits früher die Fibrillen des Knorpels nachgewiesen werden konnten.

Ein weiteres von mir untersuchtes Chondrom steht in seinem Bau zwischen den beiden vorigen; die Ausgangsstelle ist der Femur. Die Zellen liegen ziemlich gleichmässig in der Grundsubstanz vertheilt; die Zellgruppen bestehen immer nur aus wenigen Zellen. Die Grundsubstanz ist nicht besonders mächtig entwickelt. Das Protoplasma der Zellen ist vielfach von der Kapsel zurückgezogen, liegt aber auch derselben mehr oder weniger an. Die Kapsel zeigt fast immer einen fibrillären Bau und ist auch öfters wie in Zipfel ausgezogen. Die von den Kapseln ausgehenden Fasern bilden feine Züge, ähnlich wie man es bei gewissen Stadien der Bindegewebsentwicklung sieht. Es scheint hier auch die Entwicklung des Gewebes nach einem vom normalen

etwas verschiedenen Typus zu verlaufen. Zwischen den faserigen Kapselbildungen und den Zellleibern ist vielfach die Kittsubstanz (Chondromukoid) in concentrischen Hüllen abgesetzt. An den Präparaten dieses Tumors finden sich in oder um die Zellen kurze starre Fibrillen, wie sie Hansen beschrieben hat; auch zwischen den Fibrillen der Kapsel und weiter entfernt davon kann man derartige Gebilde wahrnehmen. Am besten färben sie sich mit Eosin, Pikrinsäure-S : Fuchsin- und Eisenalaun-Hämatoxylin. Auch nach längerem Verweilen der Schnitte in 4 %iger Salzsäure tritt dieselbe Farbenreaction auf. Diese Fibrillen sind danach wohl als Albumoid zu deuten und Verkalkungen auszuschliessen.

Zuletzt will ich noch kurz die Befunde an einer Geschwulst angeben, welche als Chondrosarkom von der Scapula ausging und dann im Humerus zu einem Chondrom mit hyalinen Stellen wurde. Letztere und die Uebergänge wurden besonders zur Untersuchung herangezogen.

Das Gewebe zeigt sehr stark regressive Metamorphose. Nur an wenigen Stellen finden sich noch richtige Knorpelzellen mit Kapselbildungen, diese, sowie die Grundsubstanz zeigen hier einen fein fibrillären Bau. Im Allgemeinen sind gröbere Fibrillenbündel zu sehen, zwischen welchen die sternförmigen Zellen liegen. Eine Schleimfärbung lässt erkennen, dass um die Zellen und Fibrillen eine schleimige Degeneration stattgefunden hat; an den Uebergangsstellen geht dieses Gewebe in sarkomatöses Gewebe über, wie das ja an derartigen Geschwülsten so häufig beobachtet wird.

Wenn wir die Befunde zusammenfassen, so sehen wir, dass bei allen Chondromen in der Grundsubstanz Fibrillen nachzuweisen sind, und zwar nicht nur an Degenerationsstellen, wo dies ja schon lange beobachtet wurde, sondern auch an Gewebe mit dem typischen Bau des Chondroms. Bei den Chondromen mit mehr embryonalem Bau sind die Fibrillen feiner, kürzer, offenbar da es hier zu viel geringerer Abscheidung von chondromukoider Kittsubstanz gekommen ist, und die einzelnen Zellen sich nicht so sehr differenzirt haben. Besonders interessant sind dagegen die Ergebnisse an dem elastischen Chondrom; es zeigt uns einen hochdifferenzirten Knorpel mit verschiedenen Entwicklungsstufen. Die Verhältnisse sind dieselben, wie am normalen elastischen Knorpel; wir hätten also bei diesem Tumor eine vollständig dem Normalen analoge Histogenese von Knorpelgewebe. Auf Grund der Anschauungen der Metaplasielehre ist es auch vollkommen erklärlich, dass aus weniger weit entwickeltem Mesenchymgewebe eine Differenzirung in ein höheres Gewebe stattfinden kann. Wo der Anstoss zu derartigen Bildungen zu suchen ist, können wir nicht angeben.

Dass zur Erklärung der Ausbildung elastischer Elemente in unserem Fall keine mechanischen Ursachen heranzuziehen sind, wie v. Ebner meint, liegt bei einem Tumor wohl auf der Hand.

Durch diese Befunde am pathologischen Object werden die Ergebnisse der neueren Untersuchungen am normalen hyalinen und elastischen Knorpel vollkommen bestätigt, ja vielfach können die Verhältnisse hier leichter erkannt werden, als am entsprechenden normalen Gewebe. Weiterhin konnte die embryonale Natur der meisten Chondrome, auch in Bezug auf die feinere Structur, nachgewiesen werden.

Zum Schluss erlaube ich mir auch an dieser Stelle Herrn Geheimerath J. Arnold für die Erlaubniss, in seinem Institut zu arbeiten, sowie für die freundliche Unterstützung bei der Arbeit meinen verbindlichsten Dank auszusprechen.

Lebenslauf.

Ich, Rudolf Wilhelm Spuler, wurde geboren zu Karlsruhe i. B. am 6. Januar 1875. Dort besuchte ich die Vor- und Mittelschule und verliess im Sommer 1894 das Gymnasium, um in Erlangen Medicin zu studiren. Im Sommer 1895 diente ich in Freiburg i. Br. Die zwei nächsten Semester war ich wieder in Erlangen, wo ich Juli 1896 das Tentamen physicum bestand. Dann ging ich auf zwei Semester nach Freiburg, von hier nach Berlin, wo ich Wintersemester 97/98 und Sommersemester 98 zubrachte. Nach Freiburg zurückgekehrt machte ich Sommer 99 mein Staatsexamen. Nachher diente ich als Einjährig-Freiwilliger Arzt in Karlsruhe und war dann während 10 Monaten als Schiffsarzt auf Reisen.

Lippert & Co. (G. Pätz'sche Buchdruckerei), Naumburg a. S.

Lippert & Co. (G. Pätz'sche Buchdr.), Naumburg a. S.